



CT適塾

誌上かわら版

(題字：前田芳信教授)



十河 基文 (そごうもとふみ)

大阪大学歯学部招聘教員 (歯科補綴学第二教室)
株式会社アイキヤット 代表取締役CTO
研究開発や臨床の傍らCT診断普及を目指して東奔西走中

www.ct-tekijyuku.net

CT適塾

検索

CTを勉強するホームページ「CT適塾」のリアルな講義として2月28日(日)大阪で「十河基文のCT適塾集中講座」を初開講しました。午後最初の試みの「CTユーザー会」。今月号の「誌上かわら版」はその報告レポートとユーザー会でご提供いただいた症例供覧です。

■ 十河基文のCT適塾集中講座

午前中はCTの有効性や注意点をとお話する「CT適塾集中講座」。途中休憩を10分するだけのタイトなスケジュールの中、「インプラントの症例供覧」「ウィンドウ条件って何?」「歯冠弓/顎骨弓」「エンド/ペリオの症例供覧」等々たっぷり3時間半お話ししました。



図1 「十河基文のCT適塾集中講座」の風景

■ CTユーザー会

午後はiCATのGENDEX、RevoluXをお持ちのユーザーの先生方を中心とした「CTユーザー会」。演者が登壇するスタイルが多い中、十河はTVのトーク番組をイメージしてユーザーの先生方が膝を突合せ、自分の症例をご説明いただいた後にディスカッションする座談会形式にしました。



図2 「CTユーザー会」の風景

またiCATユーザーではない先生方には回りを囲んでいただいてテレビのスタジオ見学(参加)的に聴講してもらいました。そんなユーザー会の症例供覧から2症例お話いただきます。



歯肉腫脹は分岐部病変? 根尖病変? 智歯周囲炎?

米山博彦先生(兵庫県姫路市ご開業)

米山 患者はセラミックインレーが装着された「7」の分岐部と根尖部に歯肉の腫脹を訴えて来院。分岐部にガッタパーチャを挿入してデンタルを見ると、遠心根根尖まで到達していました(図3b)。遠心には傾斜している「8」もあるため、「7」の分岐部病変か「7」の根尖病変か、はたまた「8」の智歯周囲炎かがわかりませんでした。そこでCT撮影をすると、分岐部から根尖部にかけての骨欠損の病変があり(図4)、「8」の歯冠の透過像にも交通していました(図4a)。このようにエンドペリオペリオの複合した状態がCT画像から把握でき、「7」の感染根管処置をまず行いました。今思い返すと「7」は未根充歯だったためvitalと思いついていましたが、最初にEPTで確認をすべきでした。しかし今回正しい診断に導いてくれたのが歯科用CTでした。

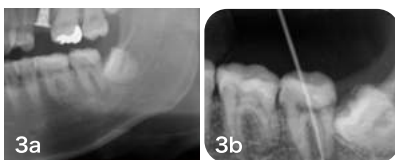

図3 a:「7」の腫脹の原因は? b:分岐部にガッタパーチャを挿入。

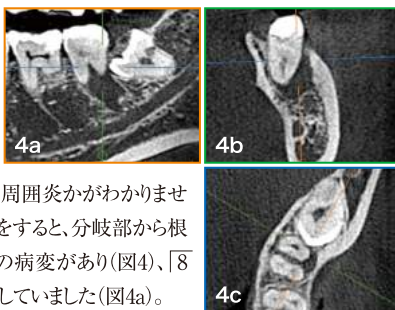


図4 「7」のMPR像。

患者説明ではボリュームレンダリングで「7」のペリオの状態や「8」の近接状態を3次元画像でのみ説明していましたが(図5)、午前のCT

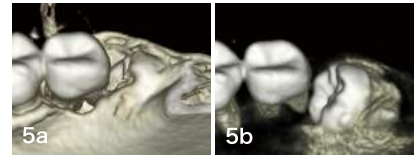


図5 ボリュームレンダリング像。a: 骨の閾値。b: 歯の閾値。

適塾集中講座で「2次元診断が重要」とお聞きし、今後は患者説明も自分の診断も3D、2Dの両方で診ていきたいと思えます。



下顎の根尖病変。よく聞くと2年前から口唇麻痺。

一柳幸廣先生(愛知県江南市ご開業)

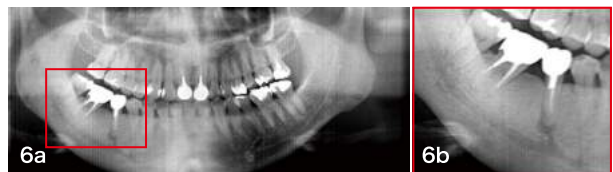

図6 a:「5」の疼痛を訴えて来院。根尖病変を認める。b:よく診ると下顎管と病変が繋がっている。

一柳 2年前、右下の「5」の疼痛を訴えて来院。パノラマから「5」の根尖病変と診断し根治を行いました(図6a)。症状は一旦治まり根充まで行ったものの痛みを再発。改めて話を聞くと2年以上も前から右側の腫れや口唇麻痺もあるとのこと。じっくりパノラマを見ると下顎管と根尖病変がつながって見えました(図6b)。ちょうど歯科用CTを医院に導入したばかりだったのでCT撮影をしました。すると根尖病変と下顎管がつながっていることが明確にわかりました(図7)。ズームアウトして下顎骨全体の左右差を見ると明らかに右側下顎は骨硬化像(図8)。根尖病変を原因とした反応性の硬化性骨炎と診断し、早速大学病院を紹介。抜歯が行われたものの現在も麻痺を少し残し、これからも経過観察の予定です。

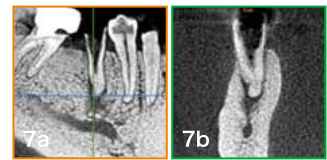

図7 「5」の根尖病変と下顎管がつながっている。

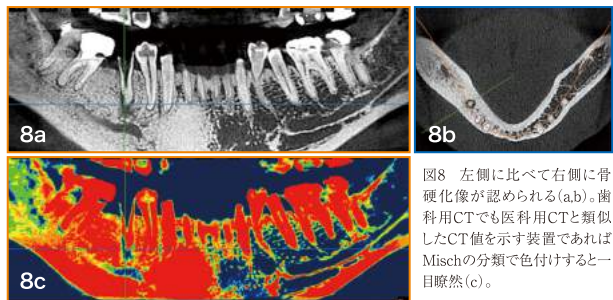


図8 左側に比べて右側に骨硬化像が認められる(a,b)。歯科用CTでも医用CTと類似したCT値を示す装置であればMischの分類で色付けすると一目瞭然(c)。

一柳 歯科用CTを導入しようと思ったのはある患者さんの言葉でした。左上大臼歯の根尖病変がパノラマでは大きくは見えず、苦勞して根治をして補綴処置をしたのですがスグに痛みが再発。結局、抜歯に至った患者さんから「時間とお金がかかったのに結局は抜くのね。」と言われました。その時、「CTがあれば悔しい思いをせずにすんだ!」と思ったのが歯科用CTの導入に至ったきっかけです。やはり歯科用CTは我々歯科医師にとって有効な装置と今日のユーザー会でも確信しました。

詳しくはWebで...
www.ct-tekijyuku.net

CT適塾 検索



メールマガジンをお送りします。

「CT適塾」のNEWコンテンツのアップ時にメルマガをお送りします。
「CT適塾」ホームページ内のバナーからお申し込みください。